

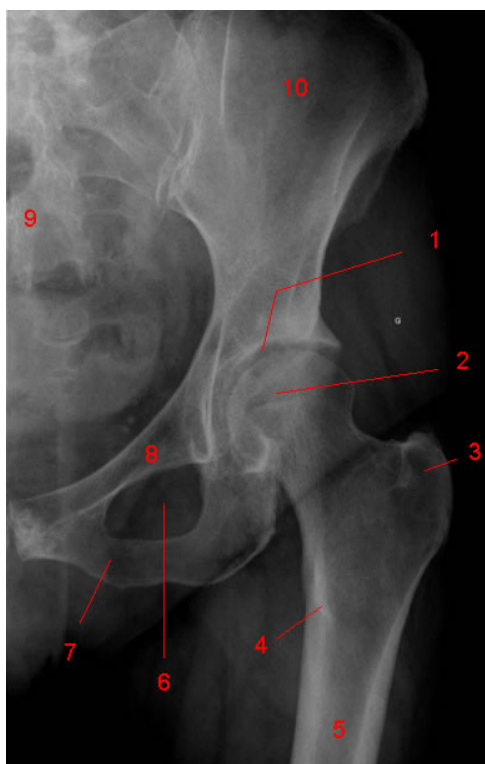
## L'ESAME RADIOGRAFICO DELL'ANCA

L'esame radiografico dell'anca riveste ancor oggi un importante ruolo diagnostico in quanto consente di valutare la conformazione scheletrica, i rapporti articolari e le eventuali modificazioni strutturali dei versanti ossei-articolari come conseguenza di processi artrosici. Se il vostro medico di base sospetta che abbiate una malattia dell'anca, giungere alla visita specialistica con una radiografia già correttamente eseguita vi permetterà di abbreviare il cammino verso il trattamento e quindi la guarigione.

Generalmente l'esame viene richiesto ed eseguito nelle proiezioni standard considerate l'anteroposteriore del bacino e l'assiale cross-leg.

### PROIEZIONE ANTEROPOSTERIORE DI BACINO STANDARD

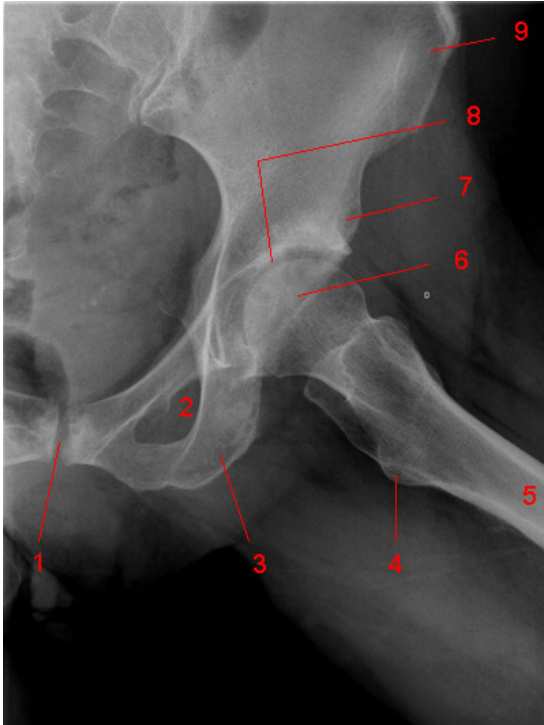
il paziente viene posizionato supino con le anche intraruotate di 15°. L'apice del coccige deve essere in linea con la sinfisi pubica, il tubo rx deve essere ruotato craniocaudalmente, per raggiungere nell'immagine una distanza tra l'apice del coccige e il margine superiore della sinfisi pubica di 1 cm nell'uomo e 2.5 cm nella donna. La **radiografia frontale del bacino** associata alla **radiografia assiale dell'anca dolente** è il primo e spesso unico esame strumentale in grado di aiutare lo specialista a formulare la diagnosi. E' importante che la proiezione frontale sia di tutto il bacino, e non solo dell'anca, per permettere un giudizio comparativo e per garantire l'ottimale focalizzazione dei raggi X



- 1: Acetabolo
- 2: Testa femorale
- 3: Grande Trocantere
- 4: Piccolo Trocantere
- 5: Femore
- 6: Gran forame otturatorio
- 7: Branca ileo pubica
- 8: Branca ileo ischiatica
- 9: Osso sacro
- 10: Ala Iliaca


## RX ASSIALE CROSS-LEGS O A RANA DELL'ANCA

il paziente è posizionato perfettamente supino, anche a 45° di flessione, 45° di abduzione e rotazione esterna. I piedi sono uniti per la piante. Attenzione il trocantere si sovrappone con la giunzione testa-collo la proiezione è scorretta.



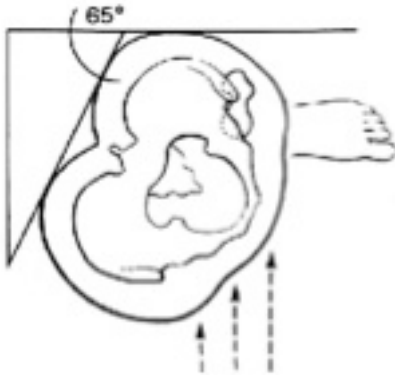
- 1: Sinfisi pubica
- 2: Gran forame otturatorio
- 3: Ischio
- 4: Piccolo Trocantere
- 5: Femore
- 6: Testa femorale
- 7: Spina iliaca antero-inferiore
- 8: Fondo Acetabolo
- 9: Spina Iliaca Antero-superiore

**RX ASSIALE CROSS-TABLE O ASSIALE VERA DELL'ANCA:** il paziente è supino, l'anca malata adagiata sul tavolo, l'anca controlaterale flessa a 90 gradi. La "cassetta" viene posta lateralmente all'anca malata, a 45 gradi rispetto all'asse longitudinale del paziente. Il tubo è mediale con raggio incidente perpendicolare alla cassetta. A seconda della parte del collo femorale da visualizzare (anteromediale o posterolaterale) si decide la rotazione rispettivamente esterna od interna dell'anca. Se non richiesto, l'anca va messa in posizione neutra.



## RX FALSO PROFILO DELL'ANCA SECONDO LEQUESNE

Paziente in ortostasi con il lato malato verso il tavolo con un angolo di 60 gradi. Il tubo Rx è neutrale rispetto al tavolo (frontalmente). In questa proiezione si riesce a meglio valutare lo spazio articolare anteriore e posteriore



Indagini ulteriori, come la TAC, la Risonanza Magnetica e l'ecografia sono costose e come nel caso della TAC, possono comportare un'irradiazione considerevole. La loro prescrizione deve essere rilasciata all'Ortopedico e del Medico di famiglia, qualora le ritenessero opportune.

### Riferimenti

Radiologia Ortopedica

[www.radiologiaortopedica.it](http://www.radiologiaortopedica.it)

Ospedale Santa Maria di Borgo Val di Taro (PR)

[www.ortopediaborgotaro.it](http://www.ortopediaborgotaro.it)